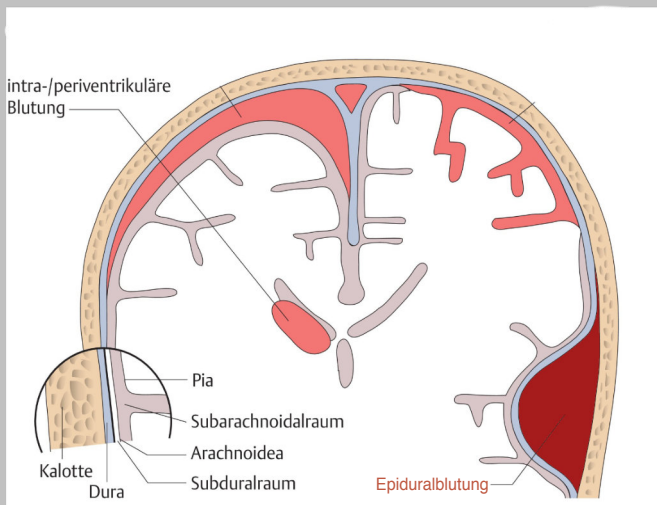


HIRNBLUTUNGEN

Epidural

Subdural

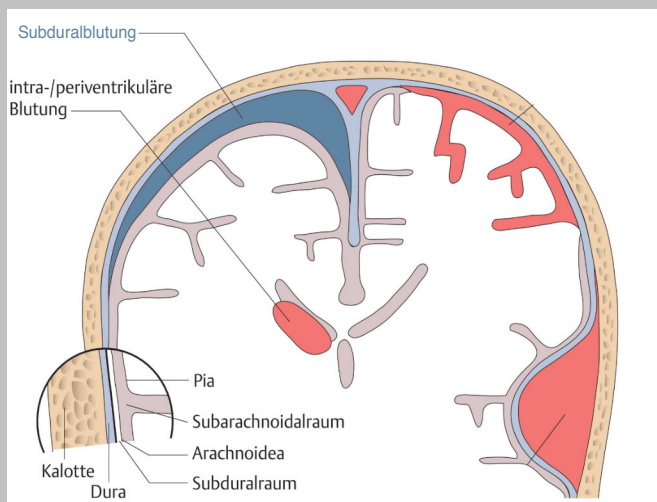
Subarachnoidal



Blutung zwischen Schädelknochen und Dura mater

Blutungsquellen: A. meningea media

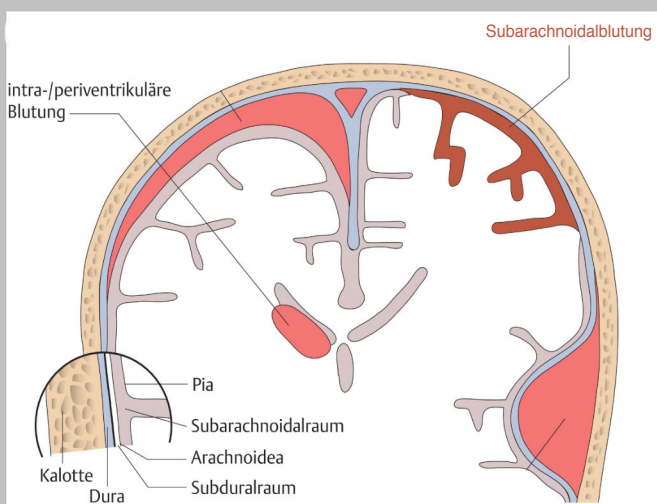
Ursache: Schädelbruch mit Zerreissung der Arterie



Blutung zwischen Dura mater und Arachnoidea mater

Blutungsquellen: Brückenvenen und Arterien der Hirnoberfläche

Ursache: «Coup – Contre-Coup»-Verletzungen bei starker Erschütterung des Gehirns



Blutung in den Subarachnoidalraum

Blutungsquellen: Arterien, die durch den Subarachnoidalraum verlaufen

Ursache: rupturiertes Aneurysma, Schädel-Hirn-Trauma